

Reporte de caso



Acta de Otorrinolaringología & Cirugía de Cabeza y Cuello

www.revista.acorl.org



Reporte de caso

Lipoma laríngeo en repliegue aritenopiglótico: reporte de caso.

Laryngeal lypoma in the areytenoeppiglottic fold: a case report.

Ricardo Antonio Jaraba Pérez *, Julieth Johana Moreno Valencia**

* Médico especialista en Otorrinolaringología/ UNAM. Hospital Ismael D. Rincón de Barrancabermeja, Santander, Colombia

** Interna de medicina general. Universidad Autónoma de Bucaramanga.

Forma de citar: Jaraba-Perez R, Moreno-Valencia JJ. Lipoma laríngeo en repliegue aritenopiglótico: reporte de caso. Acta otorrinolaringol. cir. cabeza cuello. 2018;46(1):47-50.

INFORMACIÓN DEL ARTÍCULO

Historia del artículo:

Recibido: 28 de Noviembre de 2017

Evaluado: 12 de Diciembre 2017

Aceptado: 18 de Enero de 2018

Palabras clave (DeCS):

Lipoma, Neoplasias Laríngeas, Neoplasias de Cabeza y Cuello.

RESUMEN

Introducción: Los lipomas son un tipo de tumor benigno frecuente, de origen mesenquimal, el cual está constituido por grasa. Del 15 al 20% se localizan en la cabeza y el cuello y menos del 0.6% en la laringe. Se caracterizan por disfagia, odinofagia, disnea, sensación de cuerpo extraño y disfonía. Se puede diagnosticar mediante los hallazgos clínicos y métodos imagenológicos, como la TAC y la RM. El tratamiento definitivo es la extirpación quirúrgica, la cual debe ser completa para evitar las recidivas. **Objetivo:** Presentar el caso de un paciente masculino de 70 años con clínica de 6 meses de evolución caracterizada por disfagia, carraspeo, disfonía y sensación de cuerpo extraño. **Diseño:** Reporte de caso. **Materiales y métodos:** Se realizó nasofibrovideolaringoscopia identificando la banda ventricular izquierda prominente, abultada, y el pliegue vocal izquierdo poco visible secundario a la prominencia de la banda ventricular. Adicionalmente la TAC de cuello mostró: desplazamiento hacia medial de la banda ventricular y hemilaringe izquierda por depresión del cartílago tiroideos. Se realizó resección microendoscópica de la lesión, con confirmación histopatológica de lipoma laríngeo. **Discusión:** El lipoma laríngeo es un tumor benigno infrecuente, tiende a ser asintomático en sus primeros estadios pero a medida que crece puede causar síntomas severos de dificultad respiratoria. En el caso de este paciente la sintomatología predominante fue disfagia, disfonía y sensación de cuerpo extraño. **Conclusiones:** El tratamiento definitivo es la resección quirúrgica completa con el fin de evitar recidivas. La resección en este paciente fue exitosa.

Correspondencia:

Ricardo Jaraba Perez

Correo electrónico: ricardojarabaperez@gmail.com

Hospital Ismael D. Rincón de Barrancabermeja, Santander, Colombia

Calle 48 # 22-77 piso 2/ Barrancabermeja Santander Colombia.

ABSTRACT

Key words (MeSH):

Lipoma, Laryngeal Neoplasms,
Head and Neck Neoplasms.

Introduction: Lipomas are a frequent type of mesenchymal benign tumor composed of fat cells. 15 to 20% of them are located in the head and neck and less than 0.6% are in the larynx. They are characterized by dysphagia, odynophagia, dyspnea, foreign body sensation and dysphonia. After collecting information through a physical examination and imaging methods, such as CT and MRI. The definitive treatment is surgical removal, which must be complete in order to have a good prognosis and a low probability of recurrence. *Objective:* To present the case of a 70-year-old male patient with a 6-month clinical course characterized by dysphagia, clearing, strange body sensation and dysphonia. *Design:* Case report. *Materials and methods:* A fiberoptic nasopharyngoscopy was performed. A prominent, bulging left ventricular band, a poorly visible left vocal fold due to the prominence of the ventricular band. Additionally, neck CT showed: medialization of the ventricular band and left hemilarynx by thyroid cartilage depression. Microendoscopic resection of the lesion was performed, the pathology report confirmed a laryngeal lipoma. *Discussion:* Laryngeal lipoma is an infrequent benign tumor, it use to be asymptomatic in its early stages but as it grows it can cause severe symptoms of respiratory distress. In the case of this patient, the predominant symptomatology was dysphagia, dysphonia and foreign body sensation. *Conclusions:* The definitive treatment is complete surgical resection in order to avoid recurrence. The resection in this patient was successful.

Introducción

Los lipomas son los tumores benignos de origen mesenquimal más frecuentes, están conformados principalmente por células grasas. Se pueden encontrar en tejidos subcutáneos e incluso en órganos internos. En la laringe se sitúan en áreas con abundante depósito de grasa (1).

Los lipomas se pueden producir en la cabeza y en el cuello, donde representan aproximadamente del 15 al 20% de todos los lipomas. Por otro lado, los lipomas de laringe son mucho más infrecuentes representando menos del 0.6% de los tumores benignos de laringe, de los cuales se han descrito menos de 100 casos en toda la literatura disponible (1).

Se conoce que los lipomas laríngeos a diferencia de los demás se evidencian en mayor medida en varones con una proporción 5:1, con gran predominio entre la 5ta y 6ta década de la vida. Existen varios casos de lipomas laríngeos asociados a otras entidades como lipomatosis y la enfermedad de Madelung (1) e incluso se reportó un caso de lipoma laríngeo asociado a células fusiformes (Lipoma Fusocelular) y se ha descrito ya un caso presentado en una mujer (2). Los tumores laríngeos se dividen en intrínsecos y extrínsecos (3). Macroscópicamente estos tumores son de color amarillo grisáceo, generalmente se encuentran encapsulados o poseen pedículo. Su tamaño inicialmente puede ser tan pequeño pudiendo ser imperceptible, pero a medida que avanza el tiempo tiene un crecimiento que se da lentamente y que de forma progresiva empieza a causar los síntomas (4).

Tiende a ubicarse en zonas donde existe grasa subcutánea, en la laringe se encuentra principalmente en el repliegue aritenopiglotico y el espacio pre-epiglótico (5).

En el caso de los lipomas extrínsecos que infiltran otras áreas distintas a las de su origen, se debe prestar gran atención en

el diagnóstico ya que podría corresponder a un liposarcoma. Los síntomas de un paciente con lipoma laríngeo son: Obstrucción respiratoria que en algunos casos puede provocar disnea, sensación de cuerpo extraño, disfagia, disfonía y odinofagia, aunque esto puede cambiar o ser más persistente dependiendo de las estructuras afectadas (6).

Se debe realizar una historia clínica completa anotando inicio e intensidad de los síntomas, además se pueden usar estudios radiológicos como la tomografía axial computarizada (TAC) en donde el lipoma se puede ver como una masa laríngea hipodensa, y la resonancia magnética (RM) la cual debe realizarse con supresión de grasa (7).

El diagnóstico definitivo se puede realizar con la toma de muestra para biopsia por medio de una microlaringoscopia o con endoscopia rígida.

Es importante recalcar que sólo con la clínica no se puede llegar a un diagnóstico definitivo ya que los síntomas de lipoma laríngeo son compartidos con otras entidades como los quistes laríngeos, el papiloma, laringoceles, condroma y hasta el liposarcoma.

El tratamiento definitivo es la extirpación quirúrgica completa de la lesión por vía endoscópica o por abordaje externo lateral. La resección debe ser completa para que no se den casos de recidiva (8) y asegurar un mejor pronóstico (2). Se han reportado recidivas hasta 15 años después de la resección inicial (9).

Caso clínico

Presentamos el caso de un paciente masculino de 70 años con antecedentes de importancia de alcoholismo y exfumador quien durante su vida fue perforador de pozos de la industria petrolera.

El paciente llega a nuestra consulta refiriendo un cuadro clínico de 6 meses de evolución caracterizado por disfagia sin causa determinada que se presentaba con alimentos sólidos y líquidos, carraspeo, disfonía en algunas ocasiones, sensación de cuerpo extraño especialmente después de comer; refiere que no presentó odinofagia ni disnea. Al examen físico, rinoscopia anterior con evidencia de adelgazamiento de la mucosa, desviación del septum nasal hacia la izquierda de tipo funcional con cornetes inferiores eutróficos, mucosa con tinte icterico. Orofaringe con eritema en la pared posterior de la faringe, amígdalas atróficas, base de lengua normal, otoscopia normal, conducto auditivo externo de aspecto sano bilateralmente, membranas timpánicas integrales, nacaradas, sin perforaciones, con conos de luz presentes. Se decide solicitar endoscopia digestiva y nasovideolaringoscopia.

La endoscopia digestiva se encontró gastritis crónica. Se realizó nasovideolaringoscopia (Figura 1) con los siguientes resultados: mucosa nasal de aspecto normal, cornetes aumentados de tamaño bilateralmente, septum nasal con desviación en bloque hacia la izquierda, meatos medios permeables, pared posterior de la faringe con ligero eritema, base de lengua normal, epiglotis central, vallecúlas no visibles, senos piriformes libres, banda ventricular izquierda prominente, abultada, pliegue vocal izquierdo poco visible secundario a la prominencia de la banda ventricular izquierda de aspecto submucoso, comisura anterior visible, hemilaringe izquierda asimétrica en el movimiento de aducción; no es posible observar el área glótica y cierre glótico primario con bandas ventriculares. Por tales hallazgos se decide solicitar TAC de laringe y cuello donde se observa la medialización de la banda ventricular (Figura 2) y hemilaringe izquierda con depresión del cartílago tiroideos, a expensas del ala izquierda.

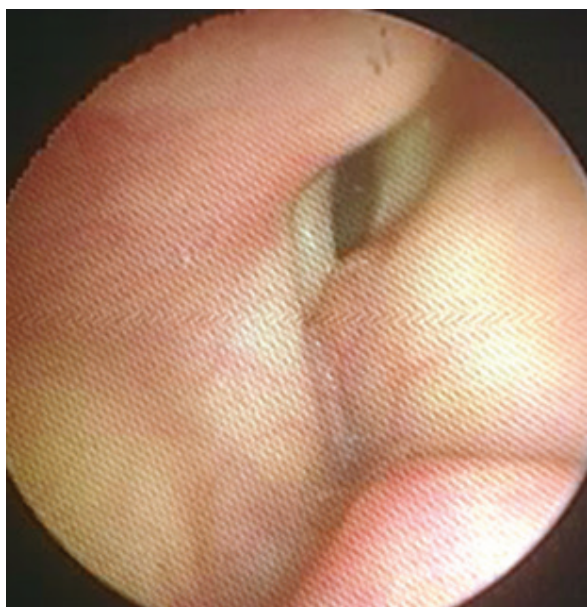


figura 1. Visión Nasofibrolaringoscopia.

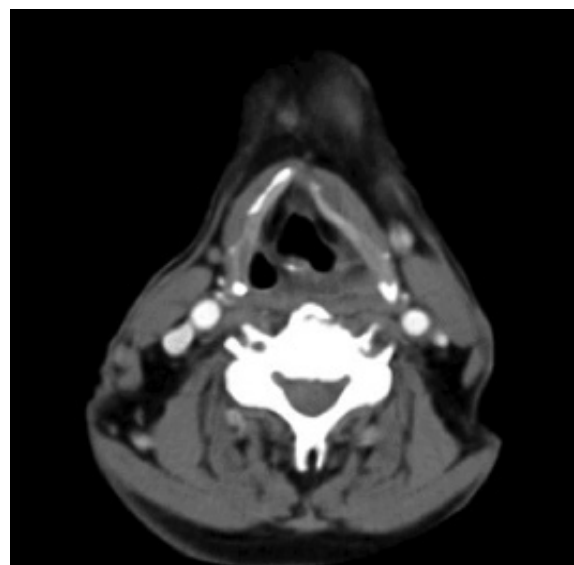


figura 2. TAC de cuello y laringe

Se programa resección de la lesión laríngea. La cirugía se realizó con técnica micro endoscópica, bajo anestesia general con intubación orotraqueal, colocación de soporte pectoral y laringoscopia quirúrgica: Se realizó resección de lesión encapsulada que involucraba el repliegue aritenopiglotico izquierdo hasta la región de la banda ventricular ipsilateral. Al realizar la incisión en la cápsula y marsupialización de dicha lesión se identifica material de aspecto graso el cual se reseca y se envía para análisis histopatológico. La región glótica se encontraba indemne.

En el informe de patología se describe: Información macroscópica: fragmento de tejido de color amarillento, de consistencia semiblanda con aspecto adiposo que mide 12 x 5mm el cual se procesa todo en bloque y como hallazgos microscópicos se encuentra tumor benigno constituido por células adiposas maduras dispuestas en lóbulos, separadas por bandas conectivas; periféricamente se identifica una delgada cápsula de tejido fibroso. Sin evidencia de malignidad (Figura 3 y 4).

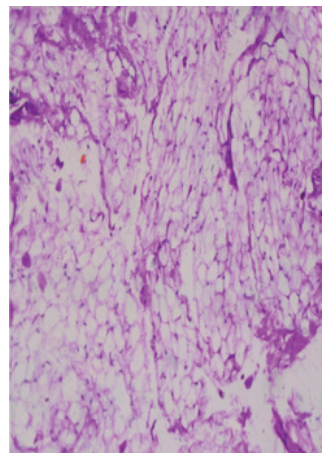


figura 3. Menor aumento de tumor del pliegue aritenopiglotico izquierdo constituido por células adiposas.

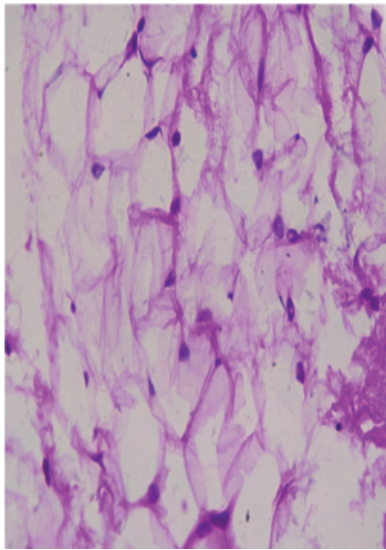


figura 4. Mayor aumento mostrando el aspecto característico de las células adiposas, maduras, benignas, correspondientes a lipoma.

El paciente asiste a su control post operatorio a los 10 días, en donde refiere que se encuentra en buenas condiciones, negando problemas al deglutir líquidos y sólidos y que además no ha presentado disfonía. Refiere también mejoría importante de la sensación de cuerpo extraño que padecía meses atrás.

Discusión

El lipoma laríngeo es un tumor benigno infrecuente, de allí la importancia de reconocerlo a tiempo, ya que este tiende a ser asintomático en sus primeros estadios y posteriormente florece su sintomatología a medida que aumenta su crecimiento llegando a provocar síntomas severos de dificultad respiratoria.

Es probable que inicialmente se pueda confundir con otras entidades como el laringocele o el papiloma laríngeo por la similitud de los síntomas.

Se debe tener en cuenta que esta entidad puede causar una obstrucción de la vía aérea pudiendo llegar a ocasionar compromiso ventilatorio en el momento que ocluya completamente la glotis debido a su gran tamaño, por ello es necesario usar métodos como la nasofibrolaringoscopia para el diagnóstico temprano y así mismo continuar el seguimiento posquirúrgico.

El tratamiento definitivo es la resección quirúrgica de la lesión de forma completa con el fin de que no se presenten recidivas en meses o años posteriores. Se han evidenciado casos de recidiva por resección incompleta debido a la mala visualización de la lesión o la falta de precisión de la extensión de la misma.

El pronóstico general es muy bueno y se debe hacer seguimiento postquirúrgico a largo plazo. Es muy raro que un lipoma solitario llegue a convertirse en una lesión maligna, pero en caso de tener varias recidivas es importante descartarlo.

Conflicto de Interés

Los autores declaran no tener conflicto de interés.

REFERENCIAS

1. Alcántara-Vázquez A, Hernández-González M, López-Maldonado DE, Murguía-Pérez M, Hernandez-Cuellar A. Lipoma de células fusiformes de la laringe: Presentación de un caso y revisión del cuadro clínico-patológico. *Rev Med Hosp Gen Mex.* 2011;74(1):26-29.
2. Kodiyar J, Rudman JR, Rosow DE, Thomas GR. Lipoma and liposarcoma of the larynx: case reports and literature review. *Am J Otolaryngol.* 2015;36 (4):611-5.
3. Khorsandi-Ashtiani MT, Yazdani N, Saedi M, Amali A. Large lipoma of the larynx: a case report. *Acta Med Iran.* 2010;48(5):353-6.
4. Landinez G, Alarcos E, Millás T, Morais D. Lipoma laríngeo asociado a enfermedad de madelung: a propósito de un caso. *Acta Otorrinolaringol Esp.* 2012;63(4):311-3.
5. Nada G, Omezzine JS, Maher D, Nouha BH, Hssine H. Laryngeal lipoma: A rare cause of dysphonia. *Pan Afr Med J.* 2017;26(1):9.
6. Matar N, Remacle M. Tumores benignos de laringe. *EMC-Otorrinolaringología.* 2015;44(4):1-12.
7. Gonzalez I, Araujo J, Rodríguez N, Fernández JM, Santiago MP, Fernández R. Infrecuente tumor benigno: lipoma de laringe e hipofaringe. *SGORL [Internet].* 2003 [citado 2017 Oct 2]. Disponible en: <https://dialnet.unirioja.es/descarga/articulo/4960243.pdf>
8. De Vincentiis M, Greco A, Mascelli A, Soldo P, Zambetti G. Lipoma of the larynx: a case report. *Acta otorhinolaryngol Ital.* 2010;30(1):58-63
9. Wenig BM. Lipomas of the larynx and hypopharynx: a review of the literature with the addition of three new cases. *J Laryngol Otol.* 1995;109(4):353-7.