



Acta de Otorrinolaringología & Cirugía de Cabeza y Cuello

www.revista.acorl.org.co



Reporte de casos

Granuloma piógeno como diagnóstico diferencial de las masas del vestíbulo nasal. Reporte de caso

Pyogenic granuloma as differential diagnosis of nasal mass the hall. Case report

Alvaro Sanabria*, Gabriel Varela**

* Cirujano de cabeza y cuello, Hospital Pablo Tobón Uribe. Profesor, Departamento de Cirugía, Universidad de Antioquia, Medellín, Colombia.

** Patólogo oncólogo, Hospital Pablo Tobón Uribe, Medellín.

INFORMACIÓN DEL ARTÍCULO

Historia del artículo:

Recibido: Enero 28 de 2013

Revisado: Febrero 15 de 2013

Aceptado: Marzo 15 de 2013

Caso clínico

Mujer de 34 años, en posparto de 30 días, que ingresó a la consulta de cirugía de cabeza y cuello por historia de tres semanas con masa de crecimiento progresivo, que sale por la fosa nasal derecha. Refiere sangrado ocasional por la fosa nasal y obstrucción completa de la misma, sin otra sintomatología. Al examen físico se encuentra una mujer sana, en buen estado general, afebril y estable hemodinámicamente. El examen orofacial demuestra una masa violácea de 3 cm, que protruye a través del vestíbulo nasal derecho, la cual sangra con facilidad al contacto y obstruye por completo la fosa nasal. El septum se encuentra desviado a la izquierda, pero no hay evidencia de compromiso mucoso o de la cavidad na-

sal contralateral. Al examen oral no se encuentran masas. En el cuello no se palpan adenomegalias cervicales (figura 1).

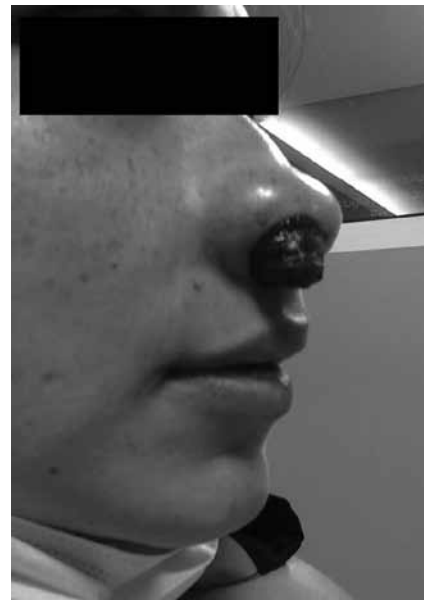

Figura 1. Masa nasal derecha.

Correspondencia:
alvarosanabria@gmail.com

Presenta una tomografía, que muestra una masa pediculada dependiente de la punta del cornete inferior derecho, altamente vascularizada, de 2,8 cm de diámetro, la cual protruye por la fosa nasal y desvía el tabique en forma medial. No hay invasión a la pared medial del seno maxilar ni hacia el seno etmoidal. En la parte posterior de la masa, la cavidad nasal es normal.

Se hace una impresión diagnóstica de carcinoma escamocelular del vestíbulo nasal vs. papiloma invertido. Es imposible realizar biopsia con anestesia local, debido al sangrado profuso con la mínima manipulación de la masa, por lo que se programa para resección completa de la lesión por vía de Cadwell-Luc.

La paciente se lleva a cirugía, y con anestesia general se intenta una exploración nasal de la masa, se luxa y se identifica una base sésil, que proviene de la punta del cornete inferior, sin invasión de otras áreas, por lo cual se realiza resección amplia de la lesión, que incluye turbinectomía inferior por vía nasal. El postoperatorio transcurre normalmente, sin sangrado y con cicatrización del lecho quirúrgico.

Discusión

Las masas del vestíbulo nasal son tumores más o menos frecuentes en la práctica otorrinolaringológica. Su espectro va desde las lesiones puramente benignas, como los papilomas simples, hasta tumores malignos provenientes de los senos paranasales, que protruyen a través de la zona nasal, como los esteseoneuroblastomas.

Cuando el médico se enfrenta a una masa que protruye por la fosa nasal, es necesario que considere todas las posibilidades diagnósticas. En principio se debe mantener la sospecha de malignidad en todos los casos e ir descartando condiciones, desde las más a las menos graves (tabla 1).

Una búsqueda por PubMed con los términos “nasal cavity”, “tumor” y “diagnosis” limitado por revisiones arrojó 444 referencias, lo que permite entender la cantidad de posibles diagnósticos que deberían considerarse a la hora de enfrentarse a esta condición (tabla 1).

No obstante, estos tumores pueden dividirse en dos grupos, de acuerdo con su estirpe histológica: los tumores benignos, por fortuna más frecuentes, dentro de los cuales ocupan un lugar importante, por frecuencia, el papiloma invertido, el papiloma escamoso, el angiofibroma juvenil, el hemangioma capilar lobular, los schwannomas y las lesiones fibro-óseas (1), y los tumores malignos, donde el carcinoma escamocelular, el adenocarcinoma, el melanoma y el esteseoneuroblastoma son los más frecuentes (2). En Colombia, además, deben considerarse como diagnóstico diferencial las lesiones infecciosas del tipo leishmaniosis y las micosis.

Desde el punto de vista de las imágenes, también es posible obtener alguna información que ayude a establecer el tipo de tumor. Las lesiones con compromiso de la pared superior de la cavidad nasal o con extensión a los senos paranasales o la órbita son mayoritariamente malignas, y su extensión a la fosa nasal es un evento tardío en la evolución

Tabla 1. Tumores poco frecuentes que pueden manifestarse como masa en la fosa nasal

Malignos	Benignos
Teratocarcinosarcoma sinonasal (6, 7)	Quiste epidérmico (8, 9)
Osteoblastoma (10, 11)	Fibroma condromixóide (12, 13)
Carcinoma linfoepitelial (14, 15)	Hamartoma (16-18)
Tumor de células epitelioides perivasculares (19)	Leishmaniasis (20)
Carcinoma ex adenoma pleomórfico (21)	Miofibroma (22)
Craneofaringioma (23)	Adenoma pleomórfico (24)
Granuloma fatal de la línea media (25)	Hemangioma (28, 29)
Linfoma (30)	Leiomioma (31, 32)
Condrosarcoma (33, 34)	Schwannoma (35, 36)
Cordoma (37)	Fibromatosis (38)
Carcinoma neuroendocrino (39, 40)	Paraganglioma (41, 42)
Tumor del saco embrionario (43)	Quistes óseos (44)
Angiosarcoma (45-47)	Tumor fibroso solitario (48, 49)
Plasmocitoma (50)	Tumor inflamatorio miofibroblástico (51, 52)
Sarcoma miofibroblástico (53, 54)	Hemangiopericitoma (55, 56)
Tumor de células granulares (57)	Lipoma (58)
Carcinoma mucoepidermoide (59, 60)	Angiomiolipoma (61, 62)
Cordoma (63, 64)	
Tumor neuroectodérmico primitivo (65)	
Rabdomiosarcoma (66)	
Ectomesenquimoma (67)	
Histiocitoma fibroso maligno (68)	
Oncocitoma maligno (69,70)	
Leiomiomasarcoma (71)	
Miofibroblastoma (72)	
Metástasis (73, 74)	

de la enfermedad, debido al crecimiento de la lesión, mientras que las lesiones limitadas a la cavidad y sin destrucción de las estructuras adyacentes suelen ser benignas.

Sin embargo, la aparición de una masa nasal en el embarazo es todavía menos frecuente. Algunos autores refieren que hasta el 2% de las embarazadas pueden presentar tumores de la región gingival o nasal durante el embarazo, los cuales en su mayoría corresponden a granuloma piógeno del embarazo, como también se le conoce.

El granuloma piógeno corresponde a una hiperplasia inflamatoria que histológicamente muestra tejido inflamatorio de granulación, asociado a tejido fibroso. Se ha clasificado en dos tipos: el de hemangioma capilar lobular y el de no hemangioma capilar lobular, con características histológicas distintas (3). Se acepta que su formación se debe a varios estímulos, como irritación crónica, trauma, influjo hormonal y ciertos medicamentos. Es común en mujeres jóvenes, aunque se ha encontrado también en adultos mayores de 65 años.

Clásicamente es una lesión roja, blanda, muy vascularizada, por lo general pediculada y que sangra con facilidad. Suele formarse con lentitud, y una vez que llega a un tamaño cercano a los 2,5 cm, suele detener su crecimiento.

Histopatológicamente, la lesión se caracteriza por ser bastante vascularizada, constituida por pequeños canales de pared delgada (tipo capilar), los cuales se anastomosan y generan un patrón discretamente lobulado. Puede estar ulcerada, y se evidencian por lo común abundantes células inflamatorias, de tipo polimorfonucleares, linfocitos y plasmocitos, las cuales están inmersas en abundante estroma mixoide y colagenizado (figura 2).

Usualmente son tumores pequeños, que involucionan después del parto, por lo que su aparición y crecimiento se han relacionado con el influjo hormonal de progestágenos (4, 5).

El tratamiento es básicamente quirúrgico. Una vez que la paciente tiene su parto, se puede ofrecer la extirpación mediante cirugía, que consiste en la resección local de la misma. No obstante, se han descrito casos de tumores gigantes (4), que han requerido embolización previa y abordajes quirúrgicos amplios. Para tumores con gran compromiso de

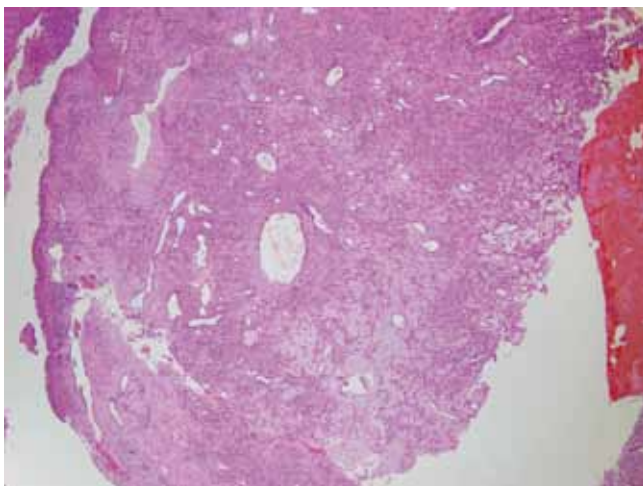


Figura 2a. Ampliación 4x: se identifica, a bajo poder, una lesión hipervascolar que está rodeada por epitelio escamoso, sin displasia de la mucosa nasal. Nótese la ulceración en la periferia del tejido.

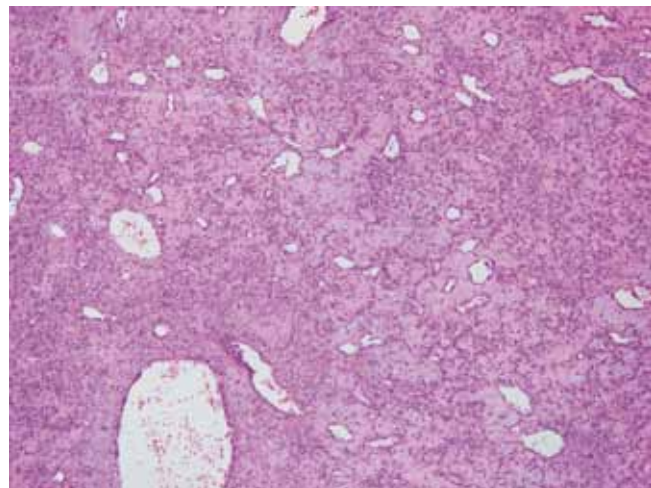


Figura 2b. Ampliación 10x: a este nivel se observan abundantes canales capilares de pared delgada, los cuales se anastomosan unos a otros, en medio de estroma edematoso y mixoide; esto da un patrón lobulado.

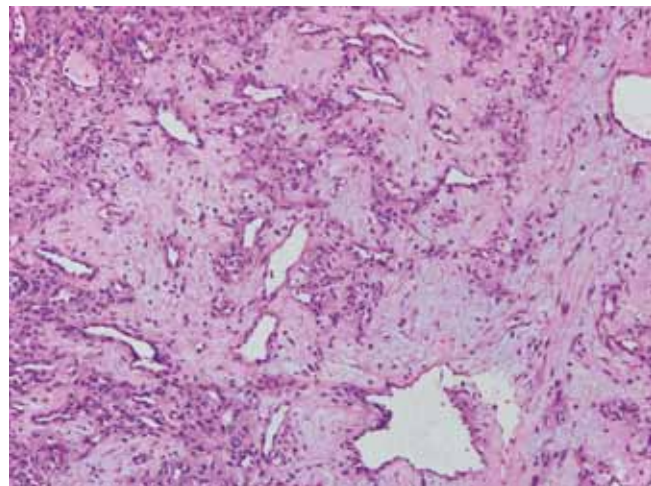


Figura 2c. Ampliación 20x: hay abundantes células inflamatorias tipo linfocitos y PMN, que están en el intersticio y rodean los delicados vasos sanguíneos. Las células endoteliales son prominentes, pero no presentan atipia.

las estructuras adyacentes, donde la resección puede dejar secuelas funcionales o estéticas, se ha propuesto la criocirugía, la inyección intralesional de corticoides, el uso de laser, etc. Se acepta que estos tumores pueden recurrir hasta en un 16%, pero los datos específicos para la localización nasal son muy heterogéneos.

En conclusión, este caso sirve para ilustrar un tumor benigno poco frecuente, que se presenta durante en el embarazo y que debe ser considerado en el diagnóstico diferencial de las masas nasales.

Conflicto de intereses

Ninguno declarado.

REFERENCIAS

1. Wood JW, Casiano RR. Inverted papillomas and benign nonneoplastic lesions of the nasal cavity. *Am J Rhinol Allergy*, 2012; 26: 157-163.
2. Daele JJ, Vander P, V, Rombaux P et al. Cancer of the nasal vestibule, nasal cavity and paranasal sinuses. *B-ENT*, 2005; Suppl 1: 87-94.
3. Jafarzadeh H, Sanatkhan M, Mohtasham N. Oral pyogenic granuloma: a review. *J Oral Sci*, 2006; 48: 167-175.
4. Choudhary S, MacKinnon CA, Morrissey GP et al. A case of giant nasal pyogenic granuloma gravidarum. *J Craniofac Surg*, 2005; 16: 319-321.
5. Mussalli NG, Hopps RM, Johnson NW. Oral pyogenic granuloma as a complication of pregnancy and the use of hormonal contraceptives. *Int J Gynaecol Obstet*, 1976; 14: 187-191.
6. Wahid FI, Javaid M, Khan Q et al. Sinonasal teratocarcinoma. *J Coll Physicians Surg Pak*, 2012; 22: 335-337.
7. Wei S, Carroll W, Lazenby A et al. Sinonasal teratocarcinoma: report of a case with review of literature and treatment outcome. *Ann Diagn Pathol*, 2008; 12: 415-425.
8. McCoul ED, Chow S, Lee DL et al. Endoscopic endonasal approach for resection of ventral skull base keratinaceous cysts. *Int Forum Allergy Rhinol*, 2012; :: 258-263.
9. Lassalette AL, Lopez-Rios MF, Garcia AG et al. [Naso-alveolar cysts. A report of 10 new cases and a review of the literature]. *Acta Otorrinolaringol Esp*, 1998; 4: 533-536.
10. Young E, Dabrowski M, Brelsford K. Osteoblastoma of the nasal septum. *J Laryngol Otol*, 2011; 12: 1062-1066.
11. Velegrakis GA, Prokopakis EP, Papadakis CE et al. Osteoblastoma of the nasal cavity arising from the perpendicular plate of the ethmoid bone. *J Laryngol Otol*, 1997; 11: 865-868.
12. Yoo YT, Park JH, Sunwoo WS et al. A huge chondromyxoid fibroma of the nasal cavity in a newborn baby. *Auris Nasus Larynx*, 2012; 3: 422-424.
13. Shek TW, Peh WC, Leung G. Chondromyxoid fibroma of skull base: a tumour prone to local recurrence. *J Laryngol Otol*, 1999; 11: 380-385.
14. Rytkonen AE, Hirvikoski PP, Salo TA. Lymphoepithelial carcinoma: two case reports and a systematic review of oral and sinonasal cases. *Head Neck Pathol*, 2011; :: 327-334.
15. Jin XL, Ding CN, Chu Q. Epithelial-myoepithelial carcinoma arising in the nasal cavity: a case report and review of literature. *Pathology*, 1999; 3: 148-151.
16. Khan RA, Chernock RD, Lewis JS, Jr. Seromucinous hamartoma of the nasal cavity: a report of two cases and review of the literature. *Head Neck Pathol*, 2011; :: 241-247.
17. Aviles Jurado FX, Guilemany Toste JM, Allobid I et al. The importance of the differential diagnosis in rhinology: respiratory epithelial adenomatoid hamartoma of the sinonasal tract. *Acta Otorrinolaringol Esp*, 2012; 6: 55-61.
18. Caltabiano R, Cocuzza S, Maira S et al. Respiratory epithelial adenomatoid hamartoma: case report and literature review. *Pathologica*, 2008; 10: 185-188.
19. Bandhlish A, Leon BE, Rabban JT et al. Perivascular epithelioid cell tumors (PEComas) of the head and neck: report of three cases and review of the literature. *Head Neck Pathol*, 2011; :: 233-240.
20. Daneshbod Y, Oryan A, Davarmanesh M et al. Clinical, histopathologic, and cytologic diagnosis of mucosal leishmaniasis and literature review. *Arch Pathol Lab Med*, 2011; 13: 478-482.
21. Cimino-Mathews A, Lin BM, Chang SS et al. Carcinoma ex pleomorphic adenoma of the nasal cavity. *Head Neck Pathol*, 2011; :: 405-409.
22. Josephson GD, Patel S, Duckworth L et al. Infantile myofibroma of the nasal cavity; a case report and review of the literature. *Int J Pediatr Otorhinolaryngol*, 2010; 7: 1452-1454.
23. Magill JC, Ferguson MS, Sandison A et al. Nasal craniopharyngioma: case report and literature review. *J Laryngol Otol*, 2011; 12: 517-519.
24. de Almeida J, eérez-Oroñez B, Gullane PJ. Combined endoscopic transnasal and transoral excision of a rare nasopharyngeal pleomorphic adenoma: case report and review of the literature. *J Otolaryngol Head Neck Surg*, 2009; 3: E51-E55.
25. Kim SJ, Kim WS. Treatment of localized extranodal NK/T cell lymphoma, nasal type. *Int J Hematol*, 2010; 9: 690-696.
26. Harabuchi Y, Takahara M, Kishibe K et al. Nasal natural killer (NK)/T-cell lymphoma: clinical, histological, virological, and genetic features. *Int J Clin Oncol*, 2009; 1: 181-190.
27. Liu JK, Sayama C, Chin SS et al. Extranodal NK/T-cell lymphoma presenting as a pituitary mass. Case report and review of the literature. *J Neurosurg*, 2007; 10: 660-665.
28. Kanazawa T, Inoue R, Ohta Y et al. Maxillary haemangioma successfully resected by endoscopic approach. *J Laryngol Otol*, 2009; 12: 793-795.
29. Starska K, Lukomski M, Danilewicz M. [Hemangioma cavernous of the nasal cavity and the maxillary sinu—case report and review of the literature]. *Otolaryngol Pol*, 2006; 6: 955-957.
30. Zagolski O, Dwivedi RC, Subramanian S et al. Non-Hodgkin's lymphoma of the sino-nasal tract in children. *J Cancer Res Ther*, 2010; :: 5-10.
31. Campelo VE, Neves MC, Nakanishi M et al. Nasal cavity vascular leiomyoma: case report and literature review. *Braz J Otorhinolaryngol*, 2008; 7: 147-150.
32. Bel Haj SM, Mekni A, Nouira K et al. Leiomyoma of the nasal cavity. A case report. *Pathologica*, 2005; 9: 376-377.
33. Kharrat S, Sahtout S, Tababi S et al. Chondrosarcoma of sinonasal cavity: a case report and brief literature review. *Tunis Med*, 2010; 8: 122-124.
34. Knott PD, Gannon FH, Thompson LD. Mesenchymal chondrosarcoma of the sinonasal tract: a clinicopathological study of 13 cases with a review of the literature. *Laryngoscope*, 2003; 11: 783-790.
35. Braunschweig F, Kramer MF, Assmann G et al. [Schwannoma of the nasal cavity: a case report]. *HNO*, 2007; 5: 1013-1016.
36. Gul E, Piechnik-Resler D, Gul A. [A case of schwannoma of the membranous part of nasal septum]. *Otolaryngol Pol*, 2005; 5: 849-852.
37. Fraser JF, Nyquist GG, Moore N et al. Endoscopic endonasal transclival resection of chordomas: operative technique, clinical outcome, and review of the literature. *J Neurosurg*, 2010; 11: 1061-1069.
38. Mannan AA, Ray R, Sharma SC et al. Infantile fibromatosis of the nose and paranasal sinuses: report of a rare case and brief review of the literature. *Ear Nose Throat J*, 2004; 8: 481-484.

39. Lin CH, Chiang TP, Shum WY et al. Primary small cell neuroendocrine carcinoma of the nasal cavity after successful curative therapy of nasopharyngeal carcinoma: a case report. *Kaohsiung J Med Sci*, 2009; 2:: 145-150.
40. Weinreb I, éerez-Oroññez B. Non-small cell neuroendocrine carcinoma of the sinonasal tract and nasopharynx. Report of 2 cases and review of the literature. *Head Neck Pathol*, 2007; :: 21-26.
41. Ketabchi S, Massi D, Santoro R et al. Paraganglioma of the nasal cavity: a case report. *Eur Arch Otorhinolaryngol*, 2003; 26:: 336-340.
42. Ahmed A, Sheehan AL, Dugar J. Intranasal glomangioma. *Rhinology*, 2003; 4:: 58-60.
43. Filho BC, McHugh JB, Carrau RL et al. Yolk sac tumor in the nasal cavity. *Am J Otolaryngol*, 2008; 2:: 250-254.
44. Campidelli C, Di TL, Zanetti G. [Aneurysmal bone cysts of the nasal cavity. Description of a case and review of the literature]. *Pathologica*, 2003; 9:: 103-107.
45. Di TL, Colombo G, Miceli S et al. [Angiosarcoma of the nasal cavity. Report of a case and review of the literature]. *Pathologica*, 2007; 9:: 76-80.
46. Nelson BL, Thompson LD. Sinonasal tract angiosarcoma: a clinicopathologic and immunophenotypic study of 10 cases with a review of the literature. *Head Neck Pathol*, 2007; :: 1-12.
47. Oroññez-Escalante KG, Mantilla-Morales A, Gallegos F. [Nasal cavity angiosarcoma: a case report and literature review]. *Gac Med Mex*, 2006; 14:: 155-158.
48. Alobid I, Alos L, Blanch JL et al. Solitary fibrous tumour of the nasal cavity and paranasal sinuses. *Acta Otolaryngol*, 2003; 12:: 71-74.
49. Hong JP, Chung YK, Kim SW et al. Solitary fibrous tumour of the face: a rare case report. *Br J Plast Surg*, 2002; 5:: 75-77.
50. Anil S. Solitary plasmacytoma of the maxilla—a case report and review of the literature. *Gen Dent*, 2007; 5:: 39-43.
51. Soysal V, Yigitbasi OG, Kontas O et al. Inflammatory myofibroblastic tumor of the nasal cavity: a case report and review of the literature. *Int J Pediatr Otorhinolaryngol*, 2001; 6:: 161-165.
52. Ruaux C, Noret P, Godey B. Inflammatory pseudotumour of the nasal cavity and sinuses. *J Laryngol Otol*, 2001; 11:: 563-566.
53. Meng GZ, Zhang HY, Bu H et al. Myofibroblastic sarcoma of the nasal cavity and paranasal sinus: a clinicopathologic study of 6 cases and review of the literature. *Oral Surg Oral Med Oral Pathol Oral Radiol Endod*, 2007; 10:: 530-539.
54. Heffner DK, Gnepp DR. Sinonasal fibrosarcomas, malignant schwannomas, and “Triton” tumors. A clinicopathologic study of 67 cases. *Cancer*, 1992; 7:: 1089-1101.
55. Weber W, Henkes H, Metz KA et al. Haemangiopericytoma of the nasal cavity. *Neuroradiology*, 2001; 4:: 183-186.
56. Delsupehe KG, Jorissen M, Sciort R et al. Hemangiopericytoma of the head and neck: a report of four cases and a literature review. *Acta Otorhinolaryngol Belg*, 1992; 4:: 421-427.
57. Sasaki T, Yamamoto K, Akashi T. Granular cell tumour arising from the Kiesselbach’s area of the nasal septum. *J Laryngol Otol*, 2007; 12:: 170-173.
58. Takasaki K, Yano H, Hayashi T et al. Nasal lipoma. *J Laryngol Otol*, 2000; 11:: 218-220.
59. Triantafyllidou K, Dimitrakopoulos J, Iordanidis F et al. Mucoepidermoid carcinoma of minor salivary glands: a clinical study of 16 cases and review of the literature. *Oral Dis*, 2006; 1:: 364-370.
60. Salazar C, Marcos J, De Saa MR et al. [Mucoepidermoid carcinoma of the nasal vestibulum]. *Acta Otorrinolaringol Esp*, 2000; 5:: 729-732.
61. Watanabe K, Suzuki T. Mucocutaneous angiomyolipoma. A report of 2 cases arising in the nasal cavity. *Arch Pathol Lab Med*, 1999; 12:: 789-792.
62. Gatalica Z, Lowry LD, Petersen RO. Angiomyolipoma of the nasal cavity: case report and review of the literature. *Head Neck*, 1994; 1:: 278-281.
63. Lynn-Macrae A, Haines GK, III, Altman KW. Primary chordoma of the lateral nasal wall: case report and review. *Ear Nose Throat J*, 2005; 8:: 593-595.
64. Tao ZZ, Chen SM, Liu JF et al. Paranasal sinuses chordoma in pediatric patient: a case report and literature review. *Int J Pediatr Otorhinolaryngol*, 2005; 6:: 1415-1418.
65. Windfuhr JP. Primitive neuroectodermal tumor of the head and neck: incidence, diagnosis, and management. *Ann Otol Rhinol Laryngol*, 2004; 11:: 533-543.
66. Herrmann BW, Sotelo-Avila C, Eisenbeis JF. Pediatric sinonasal rhabdomyosarcoma: three cases and a review of the literature. *Am J Otolaryngol*, 2003; 2:: 174-180.
67. Brehmer D, Overhoff HM, Marx A. Malignant ectomesenchymoma of the nose. Case report and review of the literature. *ORL J Otorhinolaryngol Relat Spec*, 2003; 6:: 52-56.
68. Iguchi Y, Takahashi H, Yao K et al. Malignant fibrous histiocytoma of the nasal cavity and paranasal sinuses: review of the last 30 years. *Acta Otolaryngol Suppl*, 2002; 75-78.
69. Nayak DR, Pillai S, Balakrishnan R et al. Malignant oncocyoma of the nasal cavity: a case report. *Am J Otolaryngol*, 1999; 2:: 323-327.
70. Comin CE, Dini M, Lo RG. Oncocyoma of the nasal cavity: report of a case and review of the literature. *J Laryngol Otol*, 1997; 11:: 671-673.
71. Lippert BM, Godbersen GS, Luttges J et al. Leiomyosarcoma of the nasal cavity. Case report and literature review. *ORL J Otorhinolaryngol Relat Spec*, 1996; 5:: 115-120.
72. Samuel D, Thomas DM, Tierney PA et al. Ethmoidal myofibroblastoma. *J Otolaryngol*, 1995; 2:: 313-316.
73. Lee HM, Kang HJ, Lee SH. Metastatic renal cell carcinoma presenting as epistaxis. *Eur Arch Otorhinolaryngol*, 2005; 26:: 69-71.
74. Malaguarnera M, Romano M, Pistone G. Metastatic melanoma of the nasal cavity in a patient with oculocutaneous albinism. *Clin Oncol (R Coll Radiol)*, 1998; 1:: 404-406.