



## Acta de Otorrinolaringología & Cirugía de Cabeza y Cuello

www.revista.acorl.org.co



### Investigación científica y artículos originales

# Reparación endoscópica transnasal de la atresia de coanas Estado del arte: resultados en 16 casos Hospital Universitario del Valle - Universidad del Valle. Cali, Colombia Transnasal endoscopic repair of choanal atresia. State of the Art: results in 16 cases

Willfred Burckhardt B., MD\*, Jorge A. Holguín Ruiz, MD\*\*, Andrés Carvajal, MD\*\*\*

\* Profesor, Jefe del Departamento de Otorrinolaringología, Universidad del Valle.

\*\* Profesor, Departamento de Otorrinolaringología, Universidad del Valle. Profesor, Departamento de Epidemiología y Salud Pública, Pontificia Universidad Javeriana - Cali.

\*\*\* Otorrinolaringólogo, Universidad del Valle.

#### INFORMACIÓN DEL ARTÍCULO

##### Historia del artículo:

Recibido: Septiembre 1 de 2012

Revisado: Septiembre 10 de 2013

Aceptado: Septiembre 28 de 2012

##### Palabras clave:

atresia de coanas, nasofaringe, síndrome de Charge; cirugía endoscópica transnasal.

#### RESUMEN

**Objetivo:** Describir la epidemiología local y la experiencia en el manejo de casos de atresia de coanas con la técnica de cirugía endoscópica transnasal e instrumental de poder.

**Diseño:** Estudio retrospectivo.

**Metodología:** Se toman 16 casos con diagnóstico de atresia de coanas, en los que fueron consideradas variables clínicas, método diagnóstico, lateralidad, tipo de atresia, manejo inicial y técnica quirúrgica. Se realizó análisis estadístico en Stata, versión 11.1.

**Resultados:** En esta serie de casos, diez eran mujeres y seis hombres, con una relación mujer-hombre de 1,7:1; 56% de ellos fueron bilaterales, 56% de presentaron anomalías congénitas y la edad al diagnóstico fue postneonatal en el 81%. No se encontró asociación estadística entre sexo, tipo de atresia y lateralidad. El principal método diagnóstico fue la tomografía axial computarizada, en el 87,6% de los estudios. El 94% de los pacientes presentaron buen resultado quirúrgico funcional con la técnica endoscópica.

#### Correspondencia:

Hospital Universitario del Valle-Servicio de Otorrinolaringología

Calle 5 No. 36-00. Cali-Colombia

Willfred Burckhardt, e-mail: wbb1960@yahoo.es

Jorge A. Holguín, e-mail: jorgehol2@yahoo.com

*Conclusión:* La experiencia observada en esta serie de casos con el uso de la técnica de cirugía endoscópica de senos paranasales e instrumental de poder –microdebridador, drills– demuestra que este abordaje puede aportar en la disminución de las complicaciones.

## ABSTRACT

### Key words:

Choanal atresia, nasopharynx, charge syndrome, transnasal endoscopic surgery

*Objective:* Describe the local epidemiology and the experience in the management of choanal atresia with endoscopic transnasal approach and power instruments.

*Methodology:* Retrospective study of 16 cases with diagnosis of choanal atresia was considered variable clinics, diagnosis method, laterality, type of atresia, initial management and surgical technique. We performed statistical analysis in Stata, version 11.1.

*Results:* In this series of cases, 10 was women and 6 was men, relation 1,7:1; 56% had associated congenital anomalies, the age of diagnosis was post neonatal 81%. There was no statistical association between sex, type of atresia and laterality. The main method diagnosis was the TAC in 87.6%. 94% of the patients showed a good surgical outcome with functional endoscopic technique.

*Conclusions:* The experience observed in this series of cases with the use of technique endoscopic transnasal and power instrumentation (Shaver - Drill), represent a form of technique minimal invasive approach for this type of nasal congenital pathology with low degree of morbidity, complications and excellent functional results.

## Introducción

La atresia de coanas es el estrechamiento u obliteración de la apertura posterior nasal en la nasofaringe, y puede ser uni o bilateral; es un problema de mucho interés en la comunidad médica otorrinolaringológica mundial, y su descripción lleva más de 200 años (1). El manejo quirúrgico de la atresia de coanas varía ampliamente en diferentes centros, el cual depende más del entrenamiento del otorrinolaringólogo y su experiencia personal que de la medicina basada en la evidencia (2). Este artículo revisa el estado del arte de esta patología y el impacto de la reparación transnasal utilizando la técnica de cirugía endoscópica de senos paranasales en el Servicio de Otorrinolaringología del Hospital Universitario del Valle - Universidad del Valle, Cali, Colombia.

## Epidemiología

La incidencia de la atresia de coanas es de 1 en 5.000 a 1 en 9.000 nacidos vivos, y la relación mujer-hombre es 2:1, más frecuente unilateral; el 30% de las radiografías reportan obstrucción ósea y el 70% obstrucción ósea y membranosa, más del 50% del lado derecho, asociada a desviación septal. La atresia bilateral se manifiesta con apnea obstructiva y síntomas respiratorios severos desde el nacimiento, y cianosis paradójica (coloración rosada durante el llanto); 50% de los casos se asocian con anomalías congénitas, siendo la

más común el síndrome de Charge, condición autosómica dominante (asociación de colobomas, anormalidades cardíacas, genitourinarias y auditivas, retardo mental o del crecimiento, y sordera). Otras anormalidades asociadas encontradas son polidactilia, deformidad del paladar y craneofacial, síndromes de Crouzon, Pfeiffer, Antley-Bixler, Apert, velocardiofacial, Treacher-Collins. El diagnóstico diferencial incluye: estenosis de coanas, hipertrofia de adenoides, quiste de Torwal, meningoencefalocele, quiste dermoide y del saco lacrimal, glioma, hemangioma y cuerpo extraño. Entre los factores de riesgo que aumentan la incidencia de atresia de coanas se relacionan el consumo prenatal de tionamidas, metimazole y carbimazol para el hipertiroidismo en el embarazo (enfermedad de Graves); en esta condición se tienen niveles elevados de anticuerpos estimulantes para el receptor de tirotrópina, pero se ha demostrado que la elevación del nivel de esta hormona causa alteración en la expresión de los factores de crecimiento del fibroblasto (FGF, por su sigla en inglés), receptores FGF y factores angiogénicos, los cuales pueden desarrollar atresia de coanas. El hipertiroidismo en el embarazo se maneja con propiltiouracilo, dados sus pocos efectos adversos (1-8).

## Embriología y anatomía

Existen cuatro teorías básicas propuestas para explicar la causa de la atresia de coanas: 1) Persistencia de la membrana

bucofaríngea, que separa la cavidad nasal del estomodeo, el cual se rompe a las seis o siete semanas de gestación y permite la permeabilización de las coanas; 2) Falla en la perforación de la membrana nasobucal de Hochstetter; 3) Persistencia anormal o localización de adherencias mesodérmicas en la región nasocoanal, y 4) Falla en la migración de células de la cresta. La deformidad presenta cuatro condiciones anatómicas: estrechamiento de la cavidad nasal; obstrucción ósea lateral por la lámina pterigoidea lateral; obstrucción medial por un engrosamiento del vómer, y una obstrucción membranosa (9, 14, 15).

### Genética

Las pruebas moleculares para la mutación del gen CHD7, en el 64% de los pacientes, evidencian diagnóstico de síndrome de Charge. Otros defectos congénitos asociados son hipoplasia del canal semicircular, parálisis del nervio facial, labio y paladar hendidos, y fístula traqueoesofágica (10, 11).

### Teoría molecular

La investigación molecular con el ácido retinoico y FGF dan relevancia a su papel en el desarrollo de las estructuras nasales; la supresión de la síntesis de ácido retinoico (inhibe la enzima retinaldehído deshidrogenasa 1 a 3) en ratones desarrolla malformaciones de la cavidad nasal, que incluye atresia de coanas, las cuales resultan de la activación local del receptor FGF. La atresia de coanas fue prevenida por la administración materna de ácido retinoico (1, 12, 13).

### Pacientes y métodos

Se realizó un estudio retrospectivo en pacientes remitidos a la Clínica de Senos Paranasales del Hospital Universitario del Valle, con diagnóstico de atresia de coanas, desde enero del 2003 hasta diciembre del 2010, y se obtuvieron 16 casos. Se revisaron las historias clínicas y se incluyeron variables como edad, sexo, lateralidad, síntomas clínicos iniciales, método diagnóstico, tipo de atresia, comorbilidades, tratamiento inicial. Se practicó cirugía endoscópica de senos paranasales a todos los casos y se obtuvo el consentimiento informado por los padres para la intervención quirúrgica. Se realizó análisis estadístico Stata, versión 11.1.

### Resultados

La distribución por sexo fue: diez casos de mujeres (62,5%) y seis de hombres (37,5%). Relación mujer-hombre de 1,7:1, similar a lo reportado en la literatura. La edad al diagnóstico de los pacientes fue del 19% en neonatos, y postneonatal del 81%. Se presentaron anomalías congénitas en 56% de los niños; el compromiso bilateral en 56%, respecto al compromiso lateral, fue: izquierda (25%) y derecha (19%), con una razón de 1,3:1 sobre el compromiso unilateral. La distribución del tipo de atresia se muestra en la tabla 1. No

se encontró asociación estadísticamente significativa entre el tipo de atresia y la lateralidad, Pearson  $\chi^2 (1) = 0,0040$  Pr = **0,949**, tampoco entre el tipo de atresia y el sexo, Pearson  $\chi^2 (1) = 0,4233$  Pr = **0,515**. Estos resultados se deben probablemente al pequeño tamaño de la muestra.

Tabla 1. Clasificación de atresia de coanas.

	SEXO		LATERALIDAD	TIPO DE ATRESIA		
	_ MASC	FEM	_ DER IZQ AMBAS	_ ÓSEA	MEM	MIXTA
<b>BILATERAL</b> 9	3	6	9	1	4	4
<b>UNILATERAL</b> 7	3	4	3 4	2	3	2
<b>TOTAL</b> 16	6	10	16	3	7	6

### Cuadro clínico y manejo inicial

El cuadro clínico fue: obstrucción nasal en cinco casos (31%), disnea leve en cuatro (25%) y disnea severa en tres (19%). Se solicitó tomografía computarizada (TC), que demostró compromiso unilateral o bilateral (figuras 1 y 2) en 14 pacientes (88%), y endoscopia nasal en nueve casos (56%). Tres pacientes requirieron traqueostomía, por presentar disnea severa, y uno requirió intubación para asegurar la vía aérea. En todos los casos se diligenció consentimiento informado de cirugía por parte de sus padres. 56% de los casos presentaron anomalías congénitas (tabla 2). El 94% de los pacientes evidenciaron, al mes de cirugía, buen resultado quirúrgico funcional con la técnica endoscópica, y solo uno reveló reestenosis. Este caso fue uno de los primeros procedimientos en el cual se utilizó stent de silicona, y requirió una segunda cirugía, que se realizó con la técnica endoscópica, con buena evolución.

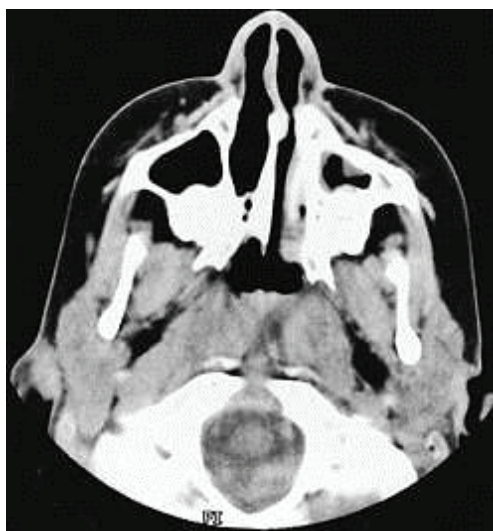


Figura 1. TAC, corte axial de atresia unilateral de coanas.

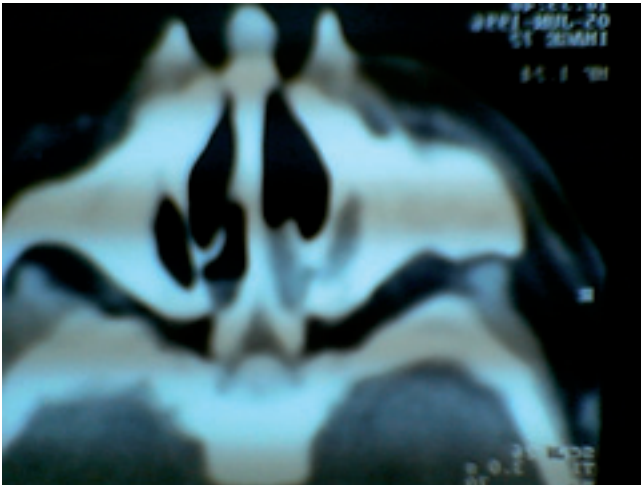


Figura 2. TAC, corte axial de atresia bilateral de coanas.



Figura 3. Endoscopios de 0 y 30 grados.

Tabla 2. Características clínicas y comorbilidades.

Características clínicas y comorbilidades presentes				
	F	M	Total	%
Síndrome de Charge	1	-	1	6,3
Falla cardíaca	-	1	1	6,3
Laringomalacia	-	1	1	6,3
Paladar ojival	1	-	1	6,3
Recién nacido pretérmino	-	1	1	6,3
Otra malformación craneofacial	2	1	3	18,8
Otra: polidactilia	2	-	2	12,5
Ninguna	4	2	6	37,5
Total	10	6	16	100,0

### Técnica quirúrgica

Vasoconstricción con oximetazolina nasal durante 20 minutos, por tres veces. Anestesia general e intubación orotraqueal. Uso de endoscopios: 0 grados y 30 grados de 2,8 mm y 4 mm (figura 3). Aplicación de adrenalina en la cavidad nasal (cotonooides); se realizaron colgajos mucoperiosticos intranasales de base superolateral y elevación del mismo desde la placa atrésica (figuras 4 y 5); se efectuó penetración y apertura de la placa atrésica (figura 6). Se resecaron parcialmente las paredes del vómer, evitando lesionar los cornetes para prevenir las sinequias. La neocoana se amplía de manera lateral hacia la lámina perpendicular del palatino y la lámina pterigoidea medial, en la parte inferior hacia el hueso palatino, en la región medial hacia el septo nasal y en la zona superior hacia el nivel del seno esfenoidal (figura 7). La parte más posterior del septo nasal se reseca con pinza de retromordida para mayor apertura de la nasofaringe. El colgajo elevado se repone hacia

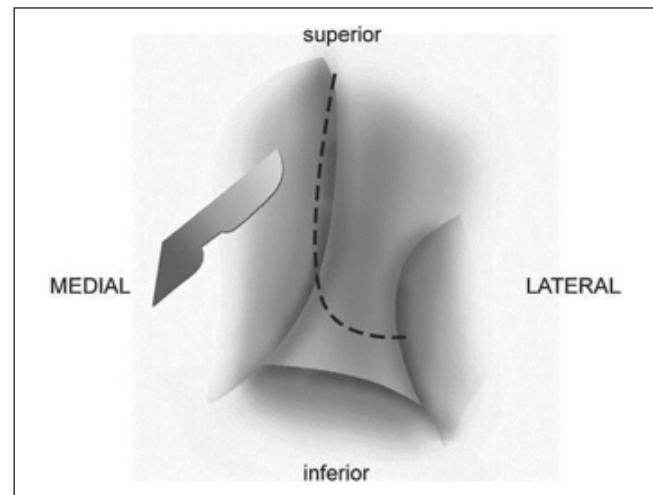


Figura 4. Sitio de incisión -línea discontinua- para la creación de un colgajo intranasal de base superolateral (16).

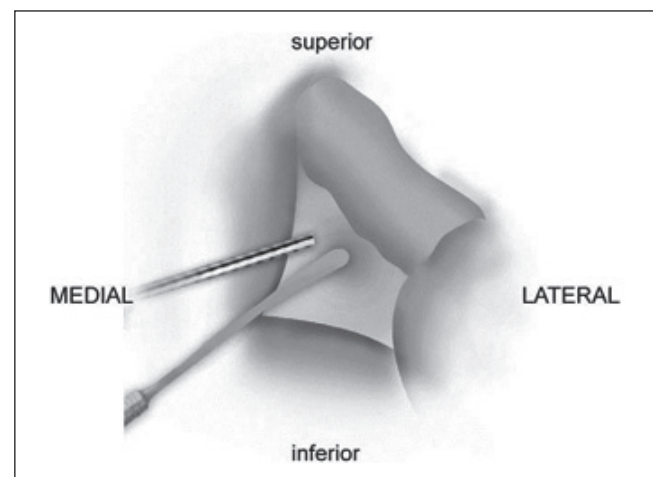


Figura 5. Elevación del colgajo intranasal de base superolateral desde la placa atrésica (16).

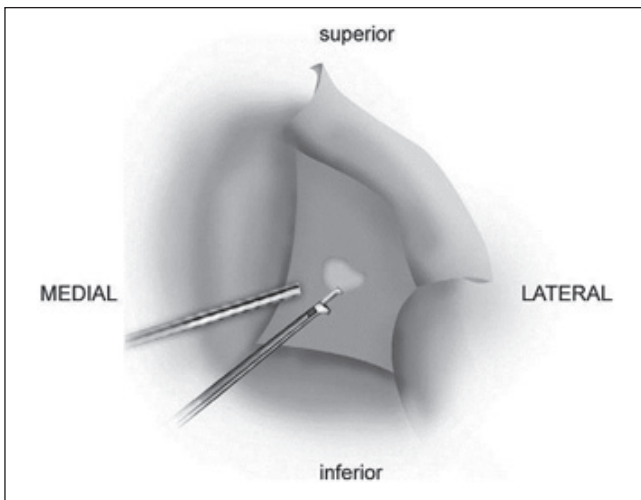


Figura 6. Creación de una apertura de la placa atrésica (16).

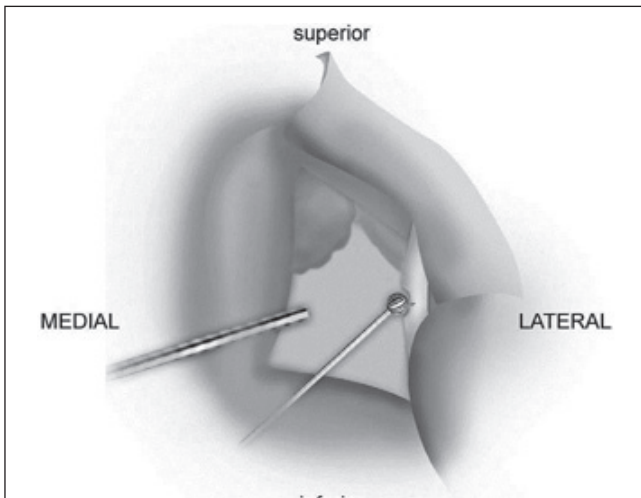


Figura 7. Ampliación de la apertura de la placa atrésica hacia la lámina perpendicular del hueso palatino y lámina pterigoidea medial, inferiormente hacia el hueso palatino, medialmente hacia el septo nasal y superiormente a nivel del seno esfenoidal, con el uso de drills y microdebridador (16).

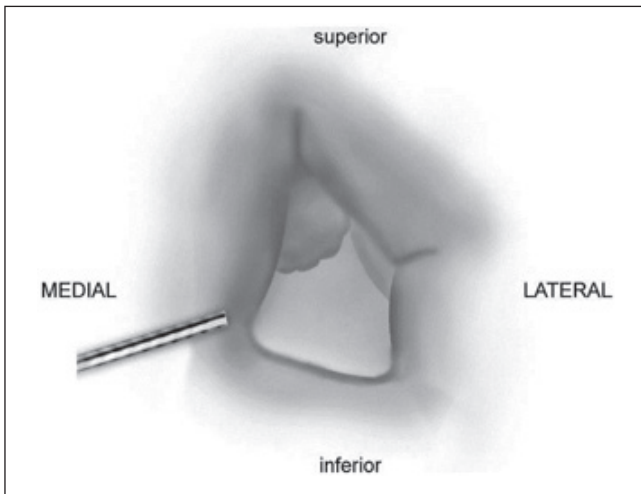


Figura 8. Colocación del colgajo intranasal en la neocoana formada (16).

la neocoana formada (figura 8) (15-16). El fresado se lleva a cabo por vía endoscópica transnasal, utilizando pinzas de cirugía endoscópica (figura 9) e instrumental de poder – drills (figura 10) y microdebridador (figura 11)–. Se lava la nariz con solución salina y se aspira con cánula fina en el postquirúrgico. Se recomienda en el prequirúrgico aplicar la regla del 10 (paciente con 10 semanas de vida, peso de 10 libras, 10 gramos de hemoglobina).

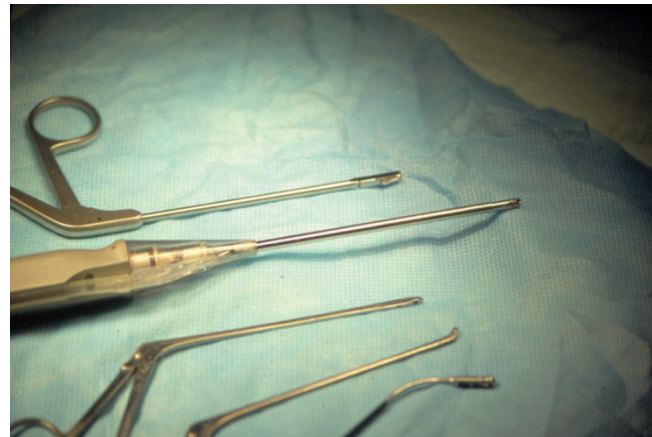

Figura 9. Instrumental (pinzas) de cirugía endoscópica.



Figura 10. Instrumental de poder-drills.



Figura 11. Instrumental de poder-microdebridador.

## Discusión

La reparación de la atresia de coanas se ha realizado mediante diferentes técnicas quirúrgicas, y el abordaje tradicional incluye: punción transnasal, abordaje transpalatino, Lefort I y transnasal microquirúrgico (3-5). Recientemente, la técnica de abordaje transnasal endoscópico con instrumental de poder –microdebridador, drills– ofrece los mejores resultados (16, 17).

Entre los factores predisponentes para el éxito de la cirugía están: técnica quirúrgica, experiencia del cirujano y su curva de aprendizaje. El abordaje endoscópico sin colocación de stent reporta los mejores resultados, ya que produce mínimo trauma quirúrgico y formación de pocas escaras, sin necesidad de cirugía de revisión. Entre los factores que se consideran para la reestenosis se incluyen: reflujo gastroesofágico, cirugía realizada en los primeros diez días de vida e insuficiente revisión endoscópica postquirúrgica. El uso de stent afecta negativamente el resultado, con alta tasa de reestenosis. Tener una cirugía previa y malformaciones asociadas no son factores determinantes para un pobre resultado. En la actualidad se usa la mitomicina C (agente antiproliferativo que inhibe el fibroblasto), ya que previene la formación de escaras y la producción de tejido de granulación, de manera especial en cirugía oftalmológica y otorrinolaringología (cirugía de laringe-estenosis glótica y subglótica). Se administra en dosis de 0,4 mg/ml, en una torunda y en contacto entre 2 a 4 minutos en el área quirúrgica. Sin embargo, su uso es controvertido, dado que es oncogénico para el manejo de esta patología benigna; diversas series no han presentado efectos beneficiosos de la mitomicina C a largo término; por lo tanto, no hay evidencia suficiente que soporte su uso rutinario (5, 19-22).

## Conclusión

Existen múltiples técnicas quirúrgicas que pueden emplearse para la corrección de la atresia de coanas. La experiencia observada en esta serie de casos demuestra que el abordaje endoscópico transnasal y el uso del instrumental de poder –microdebridador, drill– han disminuido las complicaciones, tales como las escaras y sinequias, con un buen resultado funcional en un 94% de estos casos, y se evita la reestenosis, dado que no altera otras estructuras anatómicas, como sí sucede con los abordajes abiertos. Actualmente hay mayor claridad acerca de los mecanismos moleculares que causan la atresia de coanas. El uso de stent debe evitarse, debido a las infecciones, sinequias, adhesiones y tejido de granulación; el uso de mitomicina C no ha demostrado amplia aplicabilidad en la atresia de coanas.

El uso de la técnica de cirugía endoscópica de senos paranasales es segura, eficaz y la preferida por los otorrinolaringólogos para el manejo de pacientes con atresia de coanas. Dado que no existen ensayos controlados randomizados, la evidencia para la mejor práctica se basa en las series de casos y la experiencia personal.

## Conflicto de intereses

Ninguno declarado.

## REFERENCIAS

1. Ramsden JD, Campisi P, Forte V. Choanal atresia and choanal stenosis. *Otolaryngol Clin N Am*, 2009; 42: 339-352.
2. Corrales E, Koltai Peter J. Choanal atresia: current concepts and controversies. Current opinion in *Otolaryngology & Head and Neck Surgery*, 2009; 17: 466-470.
3. Stankiewicz JA. Pediatric endoscopic nasal and sinus surgery. *Otolaryngol & Head and Neck Surg*, 1995; 113: 204-210.
4. Samadi DS, Shah UK, Handler SD. Choanal atresia: a twenty-year review of medical comorbidities and surgical outcomes. *Laryngoscope*, 2003; 113: 254-258.
5. Teissier N, Kaguelidou F, Couloigner V, et al. Predictive factors for success after transnasal endoscopic treatment of choanal atresia. *Arch Otolaryngol & Head and Neck Surg*, 2008; 134: 57-61.
6. Sanlaville D, Verloes A. Charge syndrome: an update. *Eur J Hum Genet*, 2007; 15: 389-399.
7. Harris J, Robert E, Kallen B. Epidemiology of choanal atresia with special reference to the Charge association. *Pediatrics*, 1997; 99: 363-367.
8. Burrow TA, Saal HM, De Alarcón A, et al. Characterization of congenital anomalies in individuals with choanal atresia. *Arch Otolaryngol & Head and Neck Surg*, 2009; 135: 543-547.
9. Hengerer AS, Brickman TM, Jeyakumar A. Choanal atresia: embryologic analysis and evolution of treatment, a 30-year experience. *Laryngoscope*, 2008; 115 (5): 862- 866.
10. Jongmans MC, Admiraal RJ, Van der Donk KP, et al. Charge syndrome: the phenotypic spectrum of mutations in the CHD7 gene. *J Med Genet*, 2006; 43: 306-314.
11. Vissers LE, Van Ravenswaaij CM, Admiraal R, et al. Mutations in a new member of the chromodomain gene family cause Charge syndrome. *Nat Genet*, 2004; 36: 955-957.
12. Hehr U, Muenke M. Craniosynostosis syndromes: from genes to premature fusion of skull bones. *Mol Genet Metab*, 1999; 68: 139-151.
13. Dupe V, Matt N, Garnier JM, et al. A newborn lethal defect due to inactivation of retinaldehyde dehydrogenase type 3 is prevented by maternal retinoic acid treatment. *Proc Natl Acad Sci USA*, 2003; 100 (24): 14036-41.
14. Brown OE, Powenell P, Manning SC. Choanal atresia: a new anatomic classification and clinical management application. *Laryngoscope*, 1996; 106: 97-101.
15. T Mentin, O Yucel, Oguz O. Transnasal endoscopic surgery in choanal atresia. *Operative Techniques in Otolaryngology*, 2006; 17: 143-146.
16. Khafagy YW. Endoscopic repair of bilateral congenital choanal atresia. *Laryngoscope*, 2002; 112: 316-319.
17. Schoem SR. Transnasal endoscopic repair of choanal atresia: why stent? *Otolaryngol & Head and Neck Surg*, 2004; 131: 362-366.
18. Katz ES, Mitchell RB, D'Ambrosio CM. Obstructive sleep apnea in infants. *Am J Respir Crit Care Med*, 2011; Dec 1. [Epub ahead of print].

19. Zuckerman JD, Zapata S, Sobol SE. Single-stage choanal atresia repair in the neonate. *Arch Otolaryngol & Head and Neck Surg*, 2008; 134: 1090-1093.
20. Holland BW, McGuirt WF Jr. Surgical management of choanal atresia: improved outcome using mitomycin. *Arch Otolaryngol & Head and Neck Surg*, 2001; 127 (11): 1375-80.
21. Prasad M, Ward RF, April MM, et al. Topical mitomycin as an adjunct to choanal atresia repair. *Arch Otolaryngol & Head and Neck Surg*, 2002; 128 (4): 398-400.
22. Agrawal N, Morrison GA. Laryngeal cancer after topical mitomycin C application. *J Laryngol Otol*, 2006; 120 (12): 1075-6.