



Acta de Otorrinolaringología & Cirugía de Cabeza y Cuello

www.revista.acorl.org.co



Reportes de caso

Amigdalitis prolongada con pobre respuesta al manejo: raro caso de tuberculosis extrapulmonar

Prolonged tonsillitis with poor response to therapy: a rare case of extrapulmonary tuberculosis

Jenny Patricia Muñoz-Lombo*, Juan David Aguas-Agredo**, Daniela Espinosa Ortiz***

* Médica internista, Magister en Epidemiología. Grupo Interinstitucional de Medicina Interna (GIMI 1). Facultad de Ciencias de la Salud, Programa de Medicina, Universidad Libre; Cali, Colombia.

** Residente de otorrinolaringología, Universidad del Rosario; Bogotá, Colombia.

*** Médica general, Universidad del Rosario; Bogotá, Colombia.

Forma de citar: Muñoz-Lombo JP, Aguas-Agredo JD, Espinosa-Ortiz D. Amigdalitis prolongada con pobre respuesta al manejo, raro caso de tuberculosis extrapulmonar. Acta otorrinolaringol. cir. cabeza cuello;49(2):142-146.DOI.10.37076/acorl.v49i2.526

INFORMACIÓN DEL ARTÍCULO

Historia del artículo:

Recibido: 01 de junio de 2020

Evaluado: 25 de mayo 2021

Aceptado: 5 de junio 2021

Palabras clave (DeCS):

Tuberculosis pulmonar, tonsilitis.

RESUMEN

La tuberculosis es la primera causa de mortalidad infectocontagiosa a nivel mundial. La tuberculosis pulmonar corresponde a la presentación más frecuente, sin embargo, el 15 % de los casos cursan con infección extrapulmonar, siendo raro el compromiso amigdalino. Este reporte de caso describe a un paciente de 39 años con odinofagia recurrente secundaria a amigdalitis por *Mycobacterium tuberculosis*, un raro caso de tuberculosis extrapulmonar. La amigdalitis es una infección leve y frecuente de la vía aérea superior, que responde adecuadamente al manejo antibiótico; sin embargo, cuadros recurrentes y prolongados, manifestaciones atípicas o pobre respuesta a la antibioticoterapia son características que obligan a la búsqueda de diagnósticos diferenciales, lo que lleva a considerar la presencia de *Mycobacterium tuberculosis* como agente etiológico, especialmente en países con alto índice de tuberculosis como Colombia.

Correspondencia:

Jenny Patricia Muñoz-Lombo

Correo electrónico: ideasenproceso@hotmail.com

Dirección: Calle 11A # 70-35. Conjunto Residencial Santa Paula, apartamento 804, torre 4. Cali, Colombia.

Teléfono: (+57) 301 6407855

ABSTRACT

Key words (MeSH):

Tuberculosis, Pulmonary; Tonsillitis.

Tuberculosis is the leading cause of infectious mortality worldwide. The pulmonary one corresponds to the most frequent presentation, however up to 15% of tuberculosis cases present extrapulmonary involvement, tonsillar tuberculosis being rare. The following is a case report of a 39-year-old patient with recurrent odynophagia secondary to *Mycobacterium tuberculosis* tonsillitis, a rare form of extrapulmonary tuberculosis. Tonsillitis is a benign and extremely common infection of the upper airway. Such patients benefit from systemic antibiotics, although, recurrent episodes, prolonged odynophagia, atypical manifestations, or poor response to antimicrobial therapy forces consideration of diagnostic possibilities other than the obvious, including *Mycobacterium tuberculosis* as the etiological agent, especially in countries with the highest rates of tuberculosis. approach with ophthalmologists, hematologists and radiotherapy experts enhance good surgical and clinical results in the vast majority of cases.

Introducción

La tuberculosis es la primera causa de mortalidad infectocontagiosa mundialmente presente en todos los países y grupos etarios. A pesar de ser una entidad curable y prevenible ha representado un gran reto en salud pública en los últimos 25 años. En Colombia, la tasa de incidencia corresponde a 27,3 casos por cada 100 000 habitantes, de los cuales 10 %-15 % presentan manifestaciones extrapulmonares con compromiso de ganglios linfáticos, pleuras, sistema nervioso central, región intraabdominal, sistemas gastrointestinal y genitourinario, diseminación hematológica con presentación miliar, pericardio y músculo. En la cavidad oral y a nivel amigdalino es extremadamente inusual y generalmente secundaria a procesos pulmonares.

Las presentaciones atípicas con odinofagia prolongada y pobre respuesta a tratamientos habituales deben sugerir al médico tratante esta posibilidad diagnóstica, especialmente en países con alto índice de tuberculosis como Colombia (1, 2, 3). A continuación, se reportará un caso de tuberculosis extrapulmonar de presentación amigdalina, resaltando la dificultad diagnóstica y las herramientas que derivaron de la sospecha clínica.

Descripción del caso clínico

Paciente masculino de 39 años, trabajador en ingenio azucarero como supervisor de cortadores de caña, con inmunización completa, incluida bacilo de Calmette-Guérin (BCG), y sin antecedentes patológicos conocidos. Consulta por cuadro clínico de una semana de evolución de astenia, adinamia, hipertermia no cuantificada, odinofagia, disfagia y anorexia. El examen físico evidencia hipertrofia amigdalina bilateral con presencia de placas blanquecinas y adenopatías cervicales que sugieren amigdalitis bacteriana, la cual se maneja con antibioticoterapia ambulatoria con penicilina

benzatinica de 2,5 millones de unidades, con lo que se logra una mejoría parcial.

El paciente reconsulta al servicio de urgencias por la recurrencia de la sintomatología en dos oportunidades consecutivas al mes, donde recibe manejo antibiótico con azitromicina de 500 mg/día durante 7 días y clindamicina de 300 mg/8 horas por 7 días, con lo que obtiene el control parcial en ambos episodios. A los cuatro meses de iniciado el cuadro, el paciente presenta múltiples lesiones vesiculares de diversos tamaños y localización generalizada en el tórax y las extremidades superiores e inferiores sin respuesta a tópicos locales; por esta razón, se realiza valoración por dermatología, donde se le diagnostica penfigoide ampolloso por biopsia de piel y se le indica manejo con prednisolona de 20 mg más azatioprina de 50 mg vía oral antes de descartar infecciones tipo VIH y hepatitis B y C, lo cual logra una excelente respuesta temporal.

No obstante, el paciente acude por recidiva del cuadro inicial asociado con una debilidad marcada y pérdida de peso (-15 kg). En el examen físico registra nuevamente hipertrofia amigdalina bilateral con múltiples placas blanquecinas, oclusión importante de la cavidad orofaríngea y adenopatías cervicales, adicionalmente con respuesta inflamatoria sistémica dada por taquicardia, leucocitosis, neutrofilia, trombocitosis y elevación de la proteína C-reactiva, lo que amerita hospitalización para la administración de antibioticoterapia intravenosa con ampicilina/sulbactam de 3 g/6 horas y un escalonamiento posterior a las 72 horas de clindamicina de 600 mg/6 horas por deterioro clínico.

Se interconsulta al servicio de otorrinolaringología, el cual solicita una tomografía axial computarizada (TAC) de cuello contrastada (**Figura 1**). Esta reporta una asimetría pterigo-amigdalina con aumento del lado derecho y disminución de su luz, masa de aproximadamente 22 x 22 mm y ganglios subcentimétricos en todos los compartimientos del cuello con aspecto de adenopatía a nivel submaxilar dere-

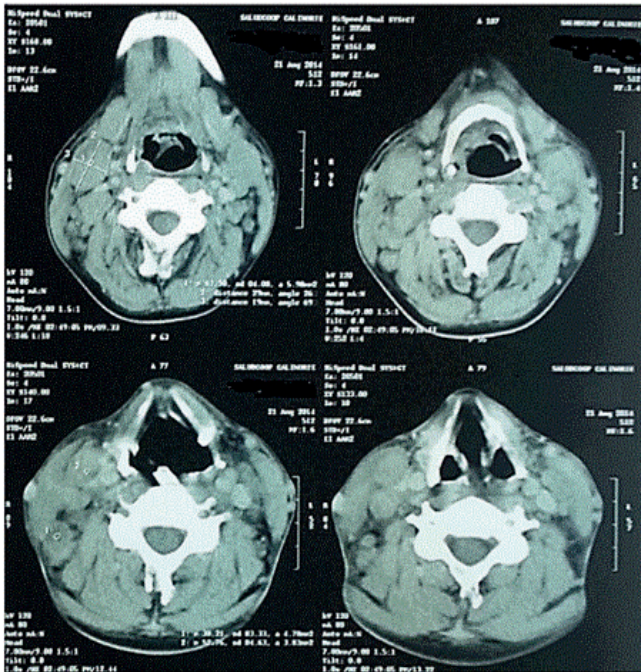


Figura 1. Corte axial de TAC de cuello contrastada que muestra asimetría pterigo-amigdalina con una masa de aproximadamente 22 x 22 mm y adenopatía a nivel submaxilar derecho de 28 mm.

cho de 28 mm. Dados los hallazgos, se decide realizar una amigdalectomía con biopsia para descartar una etiología neoplásica y se da egreso con seguimiento ambulatorio.

Pasado un mes el paciente reingresa en regulares condiciones generales, deshidratado, caquéctico, con desnutrición severa secundaria a odinofagia y disfagia persistentes de alta intensidad. Se determina la presencia de gingivostomatitis mixta, que es tratada con fluconazol más aciclovir endovenoso y nistatina oral, con lo que se disminuye la sintomatología. Durante la última hospitalización se recibe un reporte de biopsia amigdalina que describe: “proceso granulomatoso crónico necrotizante caseoso sugestivo de tuberculosis”; razón por la cual se realiza un aislamiento respiratorio inmediato, seguimiento de contactos, inicio de terapia farmacológica con tetraconjugado y tomografía de tórax de alta resolución, que muestra múltiples infiltrados en vidrio esmerilado en los lóbulos superiores bilateralmente y un compromiso del segmento apical de los lóbulos inferiores. Lo anterior sugiere una patología inflamatoria aguda con imágenes de árbol en brote con ganglios en un rango subcéntrico a nivel de los compartimentos del mediastino más hepatoesplenomegalia compatible con tuberculosis pulmonar (TBP). Las baciloscopias seriadas positivas posteriores confirmaron dicho diagnóstico. Una vez iniciado el esquema de tratamiento (isoniazida, rifampicina, etambutol y pirazinamida durante 2 meses, continuado por isoniazida y rifampicina por 4 meses), el paciente manifiesta una mejoría clínica, con recuperación del estado nutricional y sin recidivas.

Discusión

El compromiso amigdalino por tuberculosis es infrecuente y raro, aunque la afección de la cavidad oral es en su gran mayoría secundaria a procesos pulmonares. Menos del 20 % de pacientes con tuberculosis orofaríngea tendrán afección pulmonar concomitante; dichas lesiones se presentan comúnmente en faringe, lengua, carrillos y piso de la boca (7-10). Estas pueden ser únicas o múltiples y adoptar características como fisuras, nódulos, glositis difusa y úlcera de fondo granular rodeada por eritema no indurado, esta última es la más habitual (17, 18, 20, 21).

Anteriormente, la incidencia de la tuberculosis amigdalina era mayor debido a la infección por *Mycobacterium bovis* en virtud del consumo de leche bovina no pasteurizada, cifra que descendió gracias al proceso de pasteurización. No obstante, la continua presentación infecciosa es esperable ya que las amígdalas al ser órganos linfoides secundarios que participan en la inmunidad adquirida pueden entrar en contacto con esputo de personas con infección activa (2, 16). En 2004 el Ministerio de Protección Social colombiano reportó un total de 11 322 casos de tuberculosis, con incidencia de 24,6 casos por cada 100 000 habitantes, de los cuales 1669 fueron extrapulmonares, lo que representa el 14,7 % (22) y el 1 % se asociaron a tuberculosis laríngea o amigdalina (23).

La vía respiratoria superior es relativamente resistente al bacilo de la tuberculosis debido a la acción antiséptica de la saliva, el grosor de la capa epitelial y los organismos saprófitos presentes en la cavidad oral que dificultan la colonización, por lo que se cree necesaria la disrupción del tejido epitelial para la invasión (11-13, 21); a pesar de esto, las amígdalas son consideradas como puerta de entrada para el bacilo de Koch (14) a causa de sus características anatómo-histológicas, las cuales maximizan la exposición tisular a los antígenos de superficie al alojarse en el anillo de Waldeyer, de igual forma se reporta que la infección puede ocurrir debido a la diseminación hematogena.

Globalmente, la tuberculosis amigdalina se clasifica en: primaria, sin compromiso pulmonar; y secundaria, con compromiso pulmonar por contacto con esputo contaminado (4), que es la más frecuente (2, 5) y la que se asoció al caso expuesto. Aunque el paciente no presentó sintomatología respiratoria, la tomografía de tórax de alta resolución revela hallazgos compatibles con la enfermedad sumados a cambios como hepatoesplenomegalia y baciloscopias seriadas positivas, con lo cual se cumplen con dos criterios diagnósticos y, por consiguiente, se estableció el diagnóstico de TBP.

Dentro de los diagnósticos diferenciales en el paciente con amigdalitis recurrente o de difícil manejo se encuentran las úlceras traumáticas, úlcera aftosa, amigdalitis de Plaut-Vincent, trastornos hematológicos, actinomicosis, granuloma de línea media, enfermedad de Wegener y carcinoma amigdalino (7); estos se descartaron en la biopsia amigdalina del paciente y también se indagó sobre entidades inmunosupresoras como el VIH y el alcoholismo crónico.

En cuanto a los factores predisponentes para la tuberculosis amigdalina se encuentran la mala higiene bucodental, la extracción dental reciente, la periodontitis y la leucoplasia, sin predilección por edad o sexo (6). Típicamente manifiesta los mismos síntomas y signos presentes en la amigdalitis bacteriana, entre ellos disfagia, odinofagia, linfadenopatía cervical y a nivel orofaríngeo, hipertrofia amigdalina con ulceración o placas blanquecinas; sin embargo, estos hallazgos patológicos pueden confundirse con las anomalías observadas en los carcinomas amigdalinos (2). En definitiva, es fundamental realizar una óptima historia clínica detallando la cronicidad de los síntomas, recidivas y recurrencias como lo ilustrado en este caso.

El diagnóstico se basa en la sospecha clínica aunada a la utilización de otras ayudas como la prueba cutánea de derivado proteico purificado (PPD), identificación del bacilo por baciloscopia y cultivos, además de la toma de radiografía de tórax en búsqueda de patología pulmonar. Se debe tener en cuenta que, en la gran mayoría de casos, la biopsia del tejido de la amígdala es el método confirmatorio de la presencia de la entidad (7, 19), ya que dentro de los múltiples diagnósticos diferenciales de esta condición se encuentran los tumores de la amígdala palatina, que se presentan según diferentes series: entre el 1 % al 3 % de todos los tumores del organismo y el 10 % de todos los tumores de cabeza y cuello, siendo el carcinoma epidermoide y el linfoma la estirpe más frecuente (24). Otras entidades clínicas a tener en cuenta son la actinomicosis, la sífilis y la enfermedad de Wegener (25).

Es importante tener en cuenta que histológicamente las lesiones en la cavidad oral no difieren de las presentes en otras partes del cuerpo, e incluyen focos de necrosis caseosa rodeados por células epiteliales, linfocitos y células gigantes multinucleadas (Langhans) conformando un granuloma. El patrón histopatológico característico de tuberculosis amigdalina consiste en granulomas epitelioides con células gigantes multinucleadas de Langhans, con caseificación o no (11). Por esta razón, se decidió llevar al paciente a la realización de una amigdalectomía con estudio de biopsia para descartar la etiología neoplásica, la cual reportó un proceso granulomatoso crónico necrotizante sugestivo de tuberculosis.

Conclusión

La amigdalitis bacteriana es una entidad infecciosa frecuente tanto en la población infantil como en la adulta, generalmente de resolución completa como resultado de la adecuada instauración del tratamiento antibiótico ambulatorio; sin embargo, las presentaciones atípicas, recurrentes o con pobre respuesta a tratamientos habituales obligan al profesional de la salud a reevaluar el caso, plantear diagnósticos diferenciales en búsqueda de entidades infecciosas y no infecciosas, entre estas neoplasias, y la ejecución de exámenes de apoyo, incluidos los imagenológicos, biopsias y de laboratorio. En el contexto epidemiológico colombiano y de otros países con alta tasa de tuberculosis, la sospecha de infección por el agente *Mycobacterium tuberculosis* no se debe descartar

en primera instancia en estos pacientes dada la severidad de sus complicaciones, y con el fin de dar un manejo apropiado, mejorar la calidad de vida y evitar su propagación.

Responsabilidades éticas

Protección de personas y animales

Para esta investigación no se realizó ningún experimento en seres humanos ni en animales.

Confidencialidad de los datos

Se han seguido los protocolos sobre la publicación de datos de pacientes.

Derecho a la privacidad y consentimiento informado

Se ha obtenido el consentimiento informado del paciente referido en este estudio.

Declaración de conflictos de intereses y fuentes de financiación

Los autores declaran no tener ningún conflicto de intereses ni ninguna fuente de financiación para la investigación diferente de los recursos propios; además, declaran no tener ninguna actividad financiera relacionada con compañías farmacéuticas u otras empresas.

REFERENCIAS

1. World Health Organization [Internet]. A human rights approach to TB: Stop TB guidelines for social mobilization. [Citado 29 mayo 2020]. Disponible en: <https://apps.who.int/iris/handle/10665/66701>
2. Das A, Das SK, Pandit S, Basuthakur S. Tonsillar tuberculosis: a forgotten clinical entity. *J Family Med Prim Care*. 2015;4(1):124-6. doi: 10.4103/2249-4863.152268
3. Kant S, Verma SK, Sanjay. Isolated tonsil tuberculosis. *Lung India*. 2008;25(4):163-4. doi: 10.4103/0970-2113.45284
4. Santosh UP, Vinay B. Tuberculosis of tonsil associated with pulmonary foci. *Indian J Otolaryngol Head Neck Surg*. 2008;60(3):263-5. doi: 10.1007/s12070-008-0089-7
5. Kılıç EK, Kılıç C. A Pulmonary Tuberculosis Case Presented with Tonsillar Involvement. *Turk Thorac J*. 2016;17(3):122-4. doi: 10.5578/ttj.30509
6. Srirompotong S, Yimtae K, Srirompotong S. Clinical aspects of tonsillar tuberculosis. *Southeast Asian J Trop Med Public Health*. 2002;33(1):147-50.
7. Kamath PM, Shenoy VS, M N, Prasad V, Majeed NA. Tuberculosis of Waldeyer's Ring with an Atypical Presentation as Chronic Adeno-Tonsillitis. *J Clin Diagn Res*. 2015;9(2):MD01-2. doi: 10.7860/JCDR/2015/10745.5592
8. Chavolla R, Fajardo DG, Hernández JF. Primary tuberculosis of the tonsil. *International J Pediatr Otolaryng Extra*. 2006;1(2):150-3. doi: 10.1016/j.pedex.2006.03.006
9. Brennan TF, Vrabc DP. Tuberculosis of the oral mucosa. Report of a case. *Ann Otol Rhinol Laryngol*. 1970;79(3):601-5. doi: 10.1177/000348947007900325
10. Thomas KH. Patología bucal. Tomo II. México: Editorial

- Hispanoamericana; 1959. p. 1055-58.
11. Palacios VR, Salcedo JA. Tuberculosis primaria en la amígdala palatina. *Rev Sanid Milit México*. 1995;49(4):80-82.
 12. da Silva AP, Lubianca Neto JF, Santoro PP. Comparison between videofluoroscopy and endoscopic evaluation of swallowing for the diagnosis of dysphagia in children. *Otolaryngol Head Neck Surg*. 2010;143(2):204-9. doi: 10.1016/j.otohns.2010.03.027
 13. Prasad P, Bhardwaj M. Primary tuberculosis of tonsils: a case report. *Case Rep Med*. 2012;2012:120382. doi: 10.1155/2012/120382
 14. Jana U, Mukherjee S. Tuberculosis of tonsil - a rare site involvement. *Indian J Otolaryngol Head Neck Surg*. 2003;55(2):119-20. doi: 10.1007/BF02974617
 15. Charles W, Cummings S. Head and neck surgery. *Otolaryngology*. 2.a edición. Missouri: Mosby; 1993.
 16. Selimoğlu E, Sütbeyaz Y, Ciftçioğlu MA, Parlak M, Esrefoğlu M, Oztürk A. Primary tonsillar tuberculosis: a case report. *J Laryngol Otol*. 1995;109(9):880-2. doi: 10.1017/s0022215100131573
 17. Eng HL, Lu SY, Yang CH, Chen WJ. Oral tuberculosis. *Oral surgery, oral medicine, oral pathology*. 1996;81(4):415-20. doi: 10.1016/S1079-2104(96)80016-3
 18. de Pablo MA, Lamelas JA. Tuberculosis lingual en paciente con HIV-positivo [Lingual tuberculosis in an HIV-positive patient]. *Enferm Infecc Microbiol Clin*. 1994;12(7):361-2.
 19. Eveson JW. Granulomatous disorders of the oral mucosa. *Semin Diagn Pathol*. 1996;13(2):118-27.
 20. Molina M, Ortega G, Vera V, Pérez R. Tuberculosis del paladar. *Enferm Infecc Microbiol Clin*. 1996;14:630-1.
 21. Calle Rubio M, Rodríguez Hermosa JL, Rodríguez González JM. Tuberculosis lingual: a propósito de un caso clínico. *Archivos de Bronconeumología*. 1997;33:258-9.
 22. Latorre P, Sanchez E, Agudelo C, Pardo R, Gaitan H, et al. Guías de promoción de la salud y prevención de enfermedades en la salud pública. Guía de atención de la tuberculosis pulmonar y extrapulmonar. Programa de Apoyo a la Reforma de Salud/PARS. Bogotá D.C.: Ministerio de la Protección Social; 2008. p. 28-30.
 23. Gurría J, Magaña A, Jáuregui L, Martínez P. Tuberculosis amigdalina primaria en una paciente con artritis reumatoide bajo tratamiento con anti-FNT α . *An Med (Mex)* 2014; 59(2):133-6.
 24. Mendonça L, Cordero L, Páez A, Risso S, Zamar E. Actualización Tumores malignos de amígdala palatina. *FASO*. 2010;17:25-32
 25. Wafa A, Olfa B, Hanen G, Ibtissam B, Sarra Z. Extra nodal ENT tuberculosis. *Egyptian Journal of Ear, Nose, Throat and Allied. Sciences*. 2014;15(3):279-82. doi: 10.1016/j.ejenta.2014.02.002